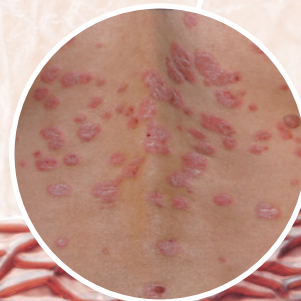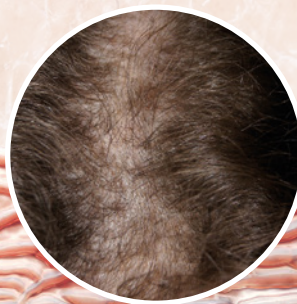
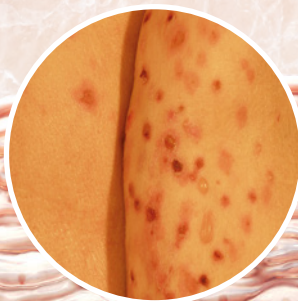
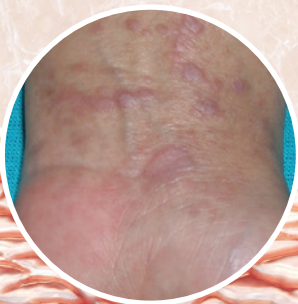
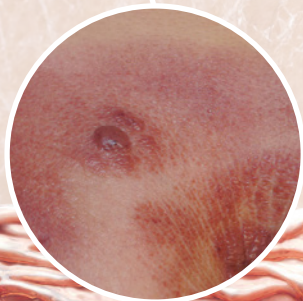


Dermatologia w przypadkach

REDAKTORZY

JOANNA MAJ
ADAM REICH



Dermatologia w przypadkach

Dermatologia w przypadkach

REDAKTORZY

JOANNA MAJ

ADAM REICH

TER  **EDIA**

Dermatologia w przypadkach

pod redakcją JOANNY MAJ, ADAMA REICHA

Żaden z fragmentów tej książki nie może być publikowany w jakiegokolwiek formie bez wcześniejszej pisemnej zgody wydawcy. Dotyczy to także fotokopii i mikrofilmów oraz rozpowszechniania za pośrednictwem nośników elektronicznych.

TERMEDIA

Termedia Wydawnictwa Medyczne

ul. Kleeberga 2

61-615 Poznań

tel./faks +48 61 822 77 81

e-mail: termedia@termedia.pl

<http://www.termedia.pl>

Termedia Wydawnictwa Medyczne

Poznań 2017

Wydanie I

ISBN: 978-83-7988-209-0

Wydawca dołożył wszelkich starań, aby cytowane w książce nazwy leków, ich dawki oraz inne informacje były prawidłowe. Wydawca ani autorzy nie ponoszą odpowiedzialności za konsekwencje wykorzystania informacji zawartych w niniejszej publikacji. Każdy produkt, o którym mowa w książce, powinien być stosowany zgodnie z odpowiednimi informacjami podanymi przez producenta. Ostateczną odpowiedzialność ponosi lekarz prowadzący.

ZESPÓŁ AUTORÓW

Aleksandra Batycka-Baran

Monika Heisig

Alina Jankowska-Konsur

Karolina Kaaz

Agata Kozłowska

Karolina Lesner

Katarzyna Łuczak

Joanna Maj

Marta Nogaj-Małachowska

Danuta Nowicka

Katarzyna Nowogrodzka

Małgorzata Ponikowska

Aldona Prochowska

Bartosz Ptak

Magdalena Putra-Szczepaniak

Karolina Rajkowska-Strojs

Adam Reich

Radomir Reszke

Klaudia Rubas

Dominik Samotij

Iga Siemasz

Justyna Szczęch

Małgorzata Tupikowska-Marzec

Daria Wojszczyk

Zdzisław Woźniak

Magdalena Żychowska

Opisane przypadki pochodzą ze zbiorów Katedry i Kliniki Dermatologii, Wenerologii i Alergologii Uniwersytetu Medycznego we Wrocławiu oraz Kliniki Dermatologii w Rzeszowie.

SPIS TREŚCI

ROZDZIAŁ 1	
Symetryczne zmiany rumieniowo-żółtaczkowe w okolicach wyprzeniowych i na pośladkach.....	11
Radomir Reszke, Adam Reich	
ROZDZIAŁ 2	
Bolesne owrzodzenia kończyn dolnych.....	16
Radomir Reszke, Adam Reich	
ROZDZIAŁ 3	
Niebolesne guzki moszny	23
Katarzyna Łuczak, Adam Reich	
ROZDZIAŁ 4	
Krostkowe zmiany skórne na twarzy, szyi i dekolcie	28
Monika Heisig, Radomir Reszke, Adam Reich	
ROZDZIAŁ 5	
Ogniskowe łysienie u 69-letniej kobiety	37
Radomir Reszke, Adam Reich	
ROZDZIAŁ 6	
Rodzinnie występujące grudki na skórze i błonach śluzowych oraz zmiany paznokciowe.....	43
Daria Wojszczyk, Karolina Kaaz, Adam Reich	
ROZDZIAŁ 7	
Obrączkowate zmiany skórne u pacjentki leczonej pantoprazolem	49
Justyna Szczęch, Dominik Samotij, Adam Reich	
ROZDZIAŁ 8	
Ogniska rumieniowo-nadżerkowe z linijnymi pęknięciami naskórka w okolicy pach, pachwin, moszny oraz odbytu	56
Bartosz Ptak, Adam Reich	
ROZDZIAŁ 9	
Asymetryczny utrwalony obrzęk wargi górnej.....	61
Magdalena Żychowska, Aleksandra Batycka-Baran, Joanna Maj	
ROZDZIAŁ 10	
Zapalne zmiany skórne na twarzy, szyi i dekolcie u 41-letniego mężczyzny	67
Agata Kozłowska, Joanna Maj	
ROZDZIAŁ 11	
Zmiany pęcherzowo-nadżerkowe na skórze powiek, szyi, dołów pachowych i łokciowych	76
Magdalena Putra-Szczepaniak, Alina Jankowska-Konsur, Joanna Maj	
ROZDZIAŁ 12	
Przewlekły stan zapalny spojówek obojga oczu z bliznowaceniem	82
Marta Nogaj-Małachowska, Joanna Maj	
ROZDZIAŁ 13	
Bezobjawowe guzki i guzy zlokalizowane na skórze tułowia oraz kończyn górnych	89
Marta Nogaj-Małachowska, Alina Jankowska-Konsur, Joanna Maj	

ROZDZIAŁ 14	
Rozsiane, połyskujące grudki	94
Magdalena Żychowska, Joanna Maj	
ROZDZIAŁ 15	
Czerwono-brunatne guzki na skórze szyi współlistniejące z owrzodzeniem na podniebieniu i w okolicy odbytu	101
Magdalena Putra-Szczepaniak, Zdzisław Woźniak, Joanna Maj	
ROZDZIAŁ 16	
Bolesny obrzęk skóry i tkanki podskórnej piersi prawej	107
Karolina Kaaz, Adam Reich	
ROZDZIAŁ 17	
Ogniska zanikowe na podudziach	114
Magdalena Żychowska, Joanna Maj	
ROZDZIAŁ 18	
Erytrodermia z nasilonym złuszczeniem u 59-letniej kobiety	118
Agata Kozłowska, Joanna Maj	
ROZDZIAŁ 19	
Tatuaż – ozdoba czy problem?	127
Iga Siemasz, Joanna Maj	
ROZDZIAŁ 20	
„Choroba pasożytnicza”	133
Małgorzata Ponikowska, Karolina Lesner, Dominik Samotij, Joanna Maj	
ROZDZIAŁ 21	
Nawarstwione strupołuski na czerwieni wargowej	140
Katarzyna Łuczak, Karolina Rajkowska-Strojs, Adam Reich	
ROZDZIAŁ 22	
Guzowate zmiany na czole	145
Magdalena Żychowska, Katarzyna Nowogrodzka, Zdzisław Woźniak, Joanna Maj	
ROZDZIAŁ 23	
Zmiana guzowata na skórze owłosionej głowy	150
Małgorzata Tupikowska-Marzec, Joanna Maj	
ROZDZIAŁ 24	
Zmiany krostkowe w III trymestrze ciąży i w porożu	153
Klaudia Rubas, Joanna Maj	
ROZDZIAŁ 25	
Brodawkujące wykwity w okolicy pachwin i pach	158
Aldona Prochowska, Joanna Maj	
ROZDZIAŁ 26	
Uporczywy świąd u 29-letniej pacjentki	170
Justyna Szczęch, Adam Reich	

ROZDZIAŁ 27	
Liczne, płytkie owrzodzenia zlokalizowane na przedniej części uda prawego.....	175
Danuta Nowicka, Joanna Maj	
ROZDZIAŁ 28	
Zmiany obrzękowe błony śluzowej jamy ustnej u pacjentki chorującej na pyłkowicę.....	180
Danuta Nowicka, Joanna Maj	
ROZDZIAŁ 29	
Okrągłe wykwity rumieniowe z widoczną obwódką i przejaśnieniem w części centralnej.....	184
Magdalena Putra-Szczepaniak, Joanna Maj	
ROZDZIAŁ 30	
Rozsiane zmiany pęcherzykowe w przebiegu atopowego zapalenia skóry	190
Klaudia Rubas, Katarzyna Nowogrodzka, Joanna Maj	
ROZDZIAŁ 31	
Mnogie, niebiesko-czerwone grudki na skórze prącia	194
Klaudia Rubas, Magdalena Żychowska, Joanna Maj	
ROZDZIAŁ 32	
Pokrzywka przewlekła z objawami ogólnoustrojowymi u starszego mężczyzny	198
Dominik Samotij, Justyna Szczęch, Adam Reich	
ROZDZIAŁ 33	
Ostra pokrzywka u kobiety w 38. tygodniu ciąży	202
Justyna Szczęch, Dominik Samotij, Adam Reich	
ROZDZIAŁ 34	
Pokrzywka przewlekła i splenomegalia.....	206
Radomir Reszke, Adam Reich	

ROZDZIAŁ 1

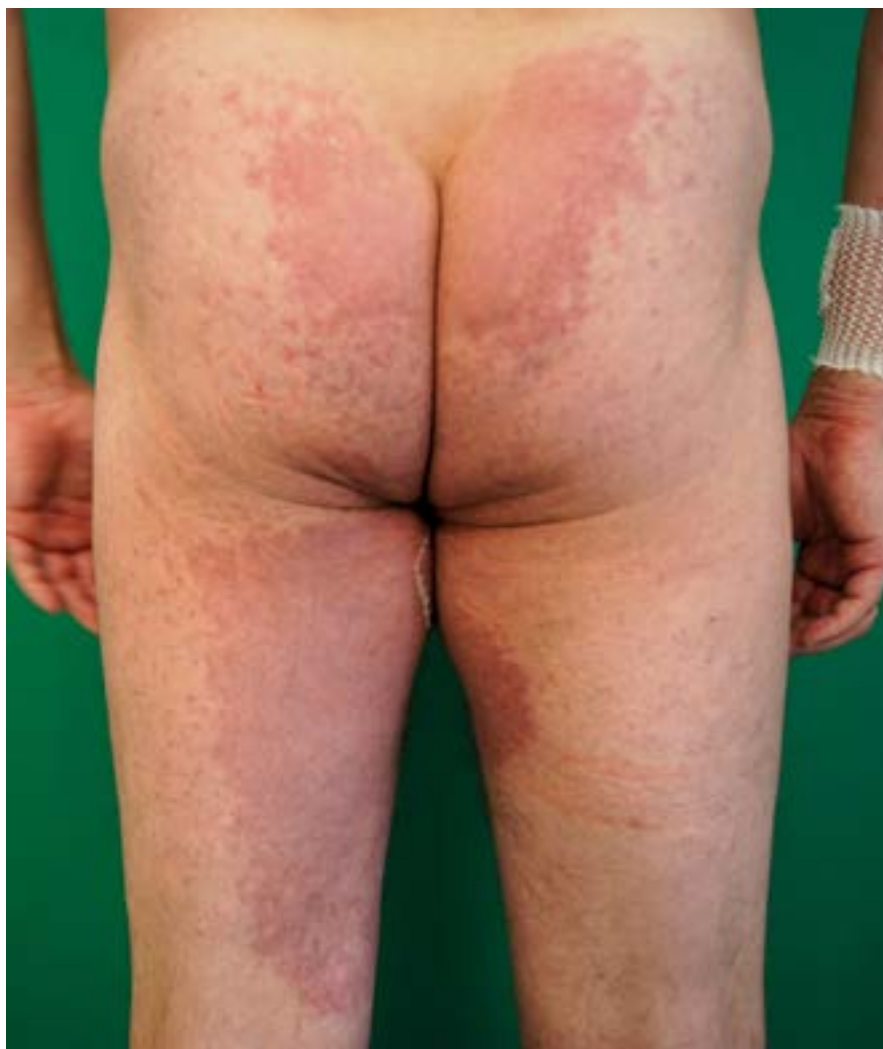Radomir Reszke, Adam Reich

Symetryczne zmiany rumieniowo-złuszczające w okolicach wyprzeniowych i na pośladkach

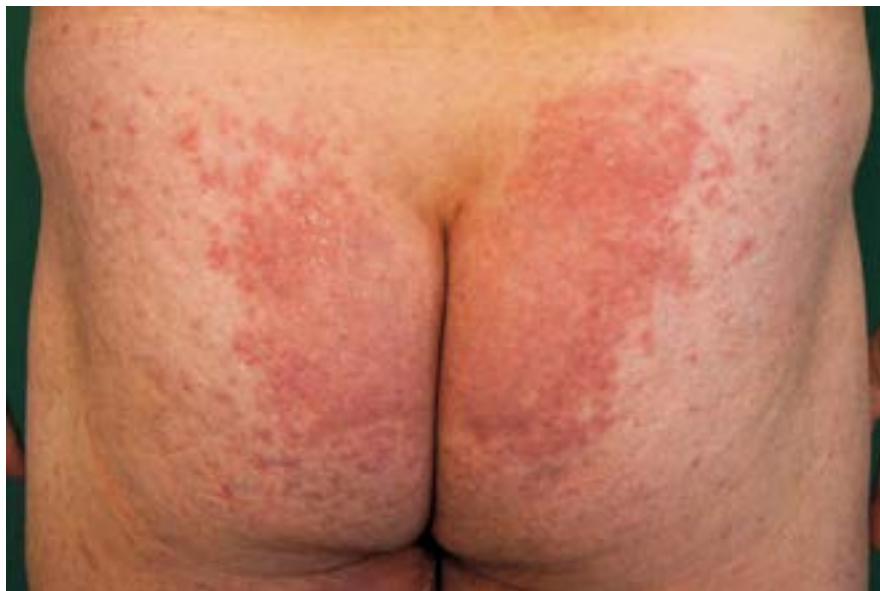Mężczyzna w wieku 42 lat został przyjęty do Kliniki Dermatologii, Wenerologii i Alergologii we Wrocławiu w celu leczenia zmian rumieniowo-złuszczających wykazujących predylekcję do zajmowania okolic zgięciowych oraz skóry pośladków. Na podstawie wywiadu ustalono, że pierwsze zmiany skórne pojawiły się tydzień wcześniej, po przyjęciu jednej dawki amoksycyliny z kwasem klawulanowym. Pacjent zaprzeczał występowaniu schorzeń przewlekłych, natomiast zgłaszał uczulenie na penicyliny w przeszłości.

Po kilkunastu godzinach od zażycia leku pojawiło się uczucie nasilonego pieczenia w obrębie pachwin, z następczym rozwojem w tych okolicach zmian rumieniowo-obrzękowych. W leczeniu w warunkach ambulatoryjnych zastosowano deksametazon dożylnie w dawce 8 mg/dobę przez 3 dni, hydrokortyzon dożylnie w dawce 300 mg/dobę jednorazowo oraz klemastyne, ale uzyskano jedynie niewielką poprawę kliniczną.

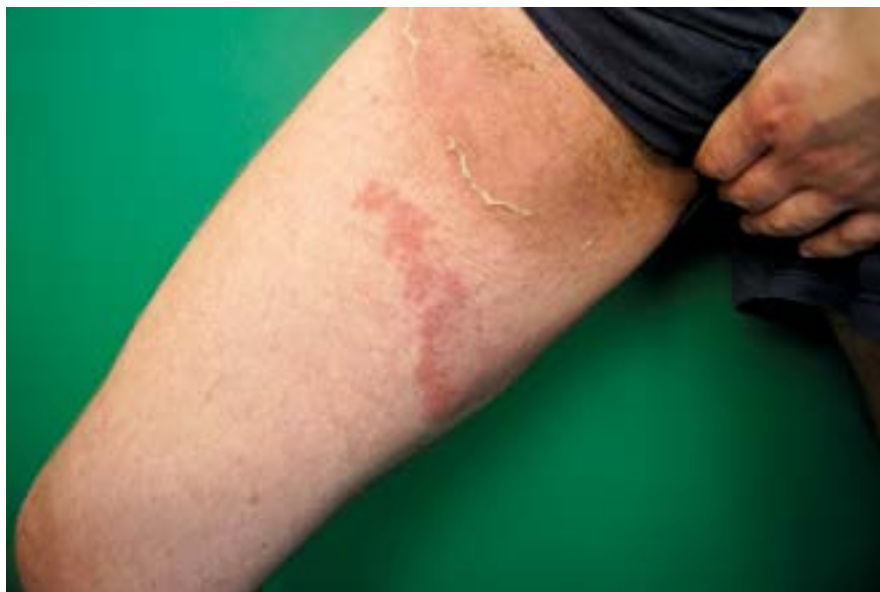Przy przyjęciu widoczne były zmiany rumieniowo-obrzękowe na skórze kończyn i tułowia, nasilone zwłaszcza na pośladkach



RYCINA 1.1
Rumieniowo-złuszczające zmiany skórne



RYCINA 1.2
Zbliżenie
zmian skórnych
zlokalizowanych
na pośladkach



RYCINA 1.3
Zmiany rumieniowe
z kołnierzykowatym
złuszczeniem
w obrębie uda

(ryc. 1.1 i 1.2). W obrębie zmian skórnych na udach obserwowano kołnierzykowate złuszczenie (ryc. 1.3). W badaniach laboratoryjnych (morfologia krwi z rozmazem, OB, badania biochemiczne, badanie ogólne moczu) nie było klinicznie istotnych nieprawidłowości, natomiast stwierdzono nieznacznie zwiększone stężenie kreatyniny w surowicy (1,37 mg/dl), które następnie się unormowało (0,93 mg/dl).

Na podstawie wywiadu i obrazu klinicznego u przedstawionego pacjenta można podejrzewać:

- a) rumień trwały,
- b) zespół DRESS,
- c) rumień wielopostaciowy,
- d) łupież rumieniowy (*erythrasma*),
- e) „zespół pawiana”.



ISBN: 978-83-7988-209-0



9 788379 882090

TER  EDIA