

Taurodontyzm - czy rozpoznanie tej anomalii może mieć wpływ na powodzenie leczenia stomatologicznego?

Taurodontism - can the diagnosis of this anomaly affect the success of dental treatment?

Janusz Pach¹ **A****B****D****E****F** (ORCID ID: 0000-0001-9308-2313)

Piotr Regulski² **E****F** (ORCID ID: 0000-0002-3692-3582)

Jacek Tomczyk³ **E****F** (ORCID ID: 0000-0002-0605-665X)

Izabela Strużycka¹ **A****E****F** (ORCID ID: 0000-0002-7058-3614)

Wkład autorów: **A** Plan badań **B** Zbieranie danych **C** Analiza statystyczna **D** Interpretacja danych
E Redagowanie pracy **F** Wyszukiwanie piśmiennictwa

Authors' Contribution: **A** Study design **B** Data Collection **C** Statistical Analysis **D** Data Interpretation
E Manuscript Preparation **F** Literature Search

¹ Zakład Stomatologii Zintegrowanej, Warszawski Uniwersytet Medyczny
Department of Comprehensive Dentistry, Medical University of Warsaw

² Zakład Radiologii Stomatologicznej i Szczękowo-Twarzowej, Warszawski Uniwersytet Medyczny
Department of Dental and Maxillofacial Radiology, Medical University of Warsaw

³ Instytut Nauk Biologicznych, Uniwersytet Kardynała Stefana Wyszyńskiego w Warszawie
Institute of Biological Sciences, Cardinal Stefan Wyszyński University in Warsaw

Streszczenie

Taurodontyzm to rzadka anomalia morfologiczna trzonowych zębów wielokorzeniowych mlecznych oraz stałych. Charakteryzuje się pionowym powiększeniem komory miazgi oraz skróceniem korzeni. **Cel.** Celem pracy było przedstawienie znaczenia taurodontyzmu dla powodzenia wielospecjalistycznego leczenia stomatologicznego – przeglądu dokonano na podstawie dostępnego piśmiennictwa. **Materiał i metody.** Przeanalizowano publikacje dostępne w bazie PubMed z lat

Abstract

Taurodontism is a rare morphological anomaly of deciduous and permanent molars with many roots. It is characterized by vertical enlargement of the pulp chamber and shortening of the roots. **Aim.** The study aimed to present the significance of taurodontism for the success of multi-specialty dental treatment – the review was based on the available literature. **Material and methods.** Publications available in the PubMed database from 2005–2022 were

Adres do korespondencji/*Correspondence address:*

Janusz Pach

Zakład Stomatologii Zintegrowanej, Warszawski Uniwersytet Medyczny

ul. Binińskiego 6, 02-097 Warszawa

e-mail: biuro@megadental.info.pl



Copyright: © 2005 Polish Orthodontic Society. This is an Open Access journal, all articles are distributed under the terms of the Creative Commons Attribution-NonCommercial-ShareAlike 4.0 International (CC BY-NC-SA 4.0) License (<http://creativecommons.org/licenses/by-nc-sa/4.0/>), allowing third parties to copy and redistribute the material in any medium or format and to remix, transform, and build upon the material, provided the original work is properly cited and states its license.

Taurodontism - can the diagnosis of this anomaly affect the success of dental treatment?

2005–2022 po wpisaniu słowa kluczowego „taurodontyzm”, które miały związek z wielospecjalistycznym leczeniem stomatologicznym. **Wyniki.** Z uwagi na dowierzchołkowe przesunięcie dna komory miazgi oraz możliwość wystąpienia dodatkowych kanałów korzeniowych największym wyzwaniem w przypadku leczenia tych zębów są zabiegi endodontyczne. W trakcie leczenia ortodontycznego przyczyną niepowodzeń może być nadmierna skłonność zębów taurodontycznych do resorpcji korzeni oraz ich słabsze zakotwiczenie w zębodole. Zęby taurodontyczne nie powinny być brane pod uwagę jako filarowe w protetyce. Ekstrakcja zęba taurodontycznego o nierozwidlonych korzeniach może być łatwiejsza z racji jego słabszego zakotwiczenia w zębodole. Z uwagi na krótsze i cieńsze korzenie zabieg może stać się bardziej skomplikowany. Szanse na powodzenie leczenia periodontologicznego maleją znacząco w przypadku zajęcia furkacji. Diagnozując taurodontyzm należy skierować pacjenta do dalszych badań genetycznych. Niektóre zespoły chorobowe związane z taurodontyzmem, które przebiegają bezobjawowo, mogą być przyczyną poważnych schorzeń w przyszłości, w tym nowotworowych. **Wnioski.** Chociaż taurodontyzm należy do rzadkich anomalii zębowych, to dokładna analiza biometryczna badań obrazowych może wpłynąć na sukces planowanego leczenia stomatologicznego i ortodontycznego. **(Pach J, Regulski P, Tomczyk J, Strużycka I. Taurodontyzm – czy rozpoznanie tej anomalii może mieć wpływ na powodzenie leczenia stomatologicznego? Forum Ortod 2022; 18 (4): 248-54).**

Nadesłano: 04.12.2022

Przyjęto do druku: 07.03.2023

<https://doi.org/10.5114/for.2022.126064>

Słowa kluczowe: leczenie endodontyczne, leczenie ortodontyczne, choroby genetyczne, taurodontyzm, komora miazgi

Wstęp

Taurodontyzm jest anomalią morfologiczną dotyczącą wielokorzeniowych zębów trzonowych mlecznych i stałych, która występuje zarówno w szczęce, jak i w żuchwie (1). Radiologicznie ząb taurodontyczny charakteryzuje się dowierzchołkowym przesunięciem dna komory miazgi oraz skróceniem korzeni, z jednoczesnym brakiem charakterystycznego przewężenia na wysokości połączenia szkliwno-cementowego. Klinicznie nie różni się od zęba cynodontycznego, który ma wydłużone korzenie, a ich rozwidlenie jest przesunięte w kierunku korony zęba. Określenie „cynodonta” wprowadził Keith, opisując zęby o stosunkowo małej komorze miazgi i z wyraźnym przewężeniem w okolicy połączenia szkliwno-zębinowego, nazywając je „psimi” (2).

Zęby o budowie taurodontycznej mogą zostać zdiagnozowane jedynie w badaniu obrazowym. Chociaż u człowieka współczesnego występują stosunkowo rzadko, mogą być

reviewed after entering the keyword “taurodontism” if they were related to multispecialty dental treatment. **Results.** Due to the apical displacement of the pulp chamber floor and the possibility of additional root canals present, endodontic procedures are the most significant challenge in treating these teeth. During orthodontic treatment, the cause of failure may include the excessive tendency of taurodont teeth to root resorption and their weaker anchorage in the alveolus. Taurodont teeth should not be considered as pillar teeth in prosthetics. Extraction of a taurodont tooth with roots that are not bifurcated may be easier because of its weaker anchorage in the alveolus. Due to shorter and thinner roots, the procedure can become more complicated. Chances of successful periodontal treatment decrease significantly when the furcation is affected. When diagnosing taurodontism, the patient should be referred for further genetic testing. Some asymptomatic pathologic syndromes associated with taurodontism can cause severe conditions in the future, including cancer. **Conclusions.** Although taurodontism is one of the rare dental anomalies, careful biometric analysis of imaging studies can affect the success of planned dental and orthodontic treatment. **(Pach J, Regulski P, Tomczyk J, Strużycka I. Taurodontism – can the diagnosis of this anomaly affect the success of dental treatment? Orthod Forum 2022; 18 (4): 248-54).**

Received: 04.12.2022

Accepted: 07.03.2023

<https://doi.org/10.5114/for.2022.126064>

Key words: endodontic treatment, orthodontic treatment, genetic diseases, taurodontism, pulp chamber

Introduction

Taurodontism is a morphological anomaly involving many roots of deciduous and permanent molars and it occurs in both the maxilla and mandible (1). Radiologically, a taurodont tooth is characterized by an apical displacement of the pulp chamber floor and root shortening, with the absence of characteristic constriction at the level of the cemento-enamel junction. Clinically, it is no different from a cynodont tooth with elongated roots, and their bifurcation is shifted toward the tooth crown. The term “cynodont” was introduced by Keith, who described teeth with a relatively small pulp chamber and with a pronounced constriction near the dentoenamel junction, calling them “canine” (2).

Teeth with a taurodont structure can only be diagnosed by imaging tests. Although they are relatively rare in modern humans, they can cause complications, which can be crucial for clinicians before planned treatment. The etiology of this disorder has not been fully elucidated, although it is assumed that it occurs due to abnormalities in the process of invagination of Hertwig’s sheath at the proper level early in fetal

przyczyną komplikacji, co przed planowanym leczeniem może mieć kluczowe znaczenie dla klinicysty. Etiologia tego zaburzenia nie została do końca wyjaśniona, chociaż przyjmuje się, że do jego wystąpienia dochodzi na skutek nieprawidłowości przebiegu procesu wpuklania się pochwłki Hertwiga na odpowiedniej wysokości na wczesnym etapie życia płodowego (1, 2, 3, 4, 5, 6, 7, 8). Istnieją badania świadczące o tym, że wada może być związana z nieprawidłowościami dotyczącymi genu chromosomu X odpowiedzialnego za rozwój szkliwa (2, 9, 10). Dostępne są również obserwacje świadczące o tym, że rozpoznanie taurodontyzmu może wskazywać na współistnienie różnego typu zespołów chorobowych.

Cel

Celem pracy było przedstawienie znaczenia taurodontyzmu dla powodzenia wielospecjalistycznego leczenia stomatologicznego.

Materiał i metody

Dokonano przeglądu publikacji dostępnych w bazie PubMed z lat 2005–2022 po wpisaniu słowa kluczowego „taurodontyzm”. Szczegółowej analizie poddano prace mające związek z wielospecjalistycznym leczeniem stomatologicznym.

Wyniki

Diagnostyka

Obecności zębów taurodontycznych nie można zdiagnozować w badaniu klinicznym. Obecnie istnieje kilka sposobów, na podstawie których można za pomocą badania obrazowego ocenić, czy dany ząb ma prawidłową budowę, czy też nie. Procedurą rozpoznania taurodontyzmu, najczęściej stosowaną w badaniach, jest metoda zaproponowana przez Chanannela i Shiffmana (Ryc. 1). Polega ona na radiologicznym pomiarze długości oraz obliczeniu stosunku wysokości komory miazgi, liczonego od najniższego punktu sklepienia do najwyższego punktu jej dna, do wartości zmierzonej od najniższego punktu sklepienia komory miazgi do wierzchołka korzenia zęba, pomnożonej przez 100 (Ryc. 2). Jeżeli tak uzyskany wynik mieści się w granicach od 20,0 do 29,9, to mówimy o hipotaurodontyzmie. Wynik od 30,0 do 39,9 wskazuje na mezotaurodontyzm, zaś wartość powyżej 40,0 świadczy o hiperturodontyzmie.

Postępowanie kliniczne

Leczenie ortodontyczne jest ważnym etapem wielospecjalistycznego leczenia stomatologicznego, które może obejmować również zabiegi w zakresie endodoncji, protetyki, chirurgii, periodontologii lub stomatologii zachowawczej (11). Podczas planowania zabiegów lekarz ortodonta ocenia między innymi wyniki badania radiologicznego. Istotnym jest, aby

life (1, 2, 3, 4, 5, 6, 7, 8). There are studies showing that this defect may be related to abnormalities involving the X chromosome gene responsible for enamel development (2, 9, 10). Observations also show that a diagnosis of taurodontism can indicate the coexistence of various types of pathological syndromes.

Aim

The study aimed to present the significance of taurodontism for the success of multispecialty dental treatment.

Material and methods

Publications available in the PubMed database from 2005–2022 were reviewed after entering the keyword “taurodontism.” Papers showing multispecialty dental treatment were analyzed in detail.

Results

Diagnostics

The presence of taurodont teeth cannot be diagnosed by a clinical examination. Nowadays, several ways can be used to assess whether a tooth has a normal structure, and they are based on imaging tests. The procedure for diagnosing taurodontism that is the most commonly used in studies is the method proposed by Chanannel and Shiffman (Fig. 1). It involves radiological measurement of the length and calculation of the ratio of the pulp chamber height, calculated from the lowest point of the vault to the highest point of its floor, to the value measured from the lowest point of the pulp chamber vault to the apex of the tooth root, multiplied by 100 (Fig. 2). If the score obtained in this way is between 20.0 and 29.9, hypotaurodontism is diagnosed. A score between 30.0 and 39.9 indicates mesotaurodontism, while a value above 40.0 indicates hyperturodontism.

Clinical management

Orthodontic treatment is an essential step in multispecialty dental treatment, which may also include endodontics, prosthodontics, surgery, periodontics, or restorative dentistry procedures (11). During treatment planning, an orthodontist evaluates, among other things, the findings of a radiological examination. During the analysis, it is also important to pay attention to anatomical features of the molars that may indicate the presence of taurodontism in a diagnosed patient.

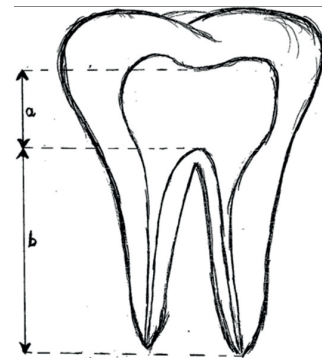
Although taurodont teeth are clinically no different from cynodont teeth, they can cause difficulties during endodontic treatment due to the apical displacement of the pulp chamber floor, which significantly obstructs the localization of root canal openings (3, 9, 12, 13, 14). Due to the elongated shape of the pulp chamber, the initial diagnosis itself can be

Taurodontism - can the diagnosis of this anomaly affect the success of dental treatment?

w trakcie analizy zwrócić również uwagę na cechy anatomiczne zębów trzonowych, mogące wskazywać na występowanie taurodontyzmu u diagnozowanego pacjenta.

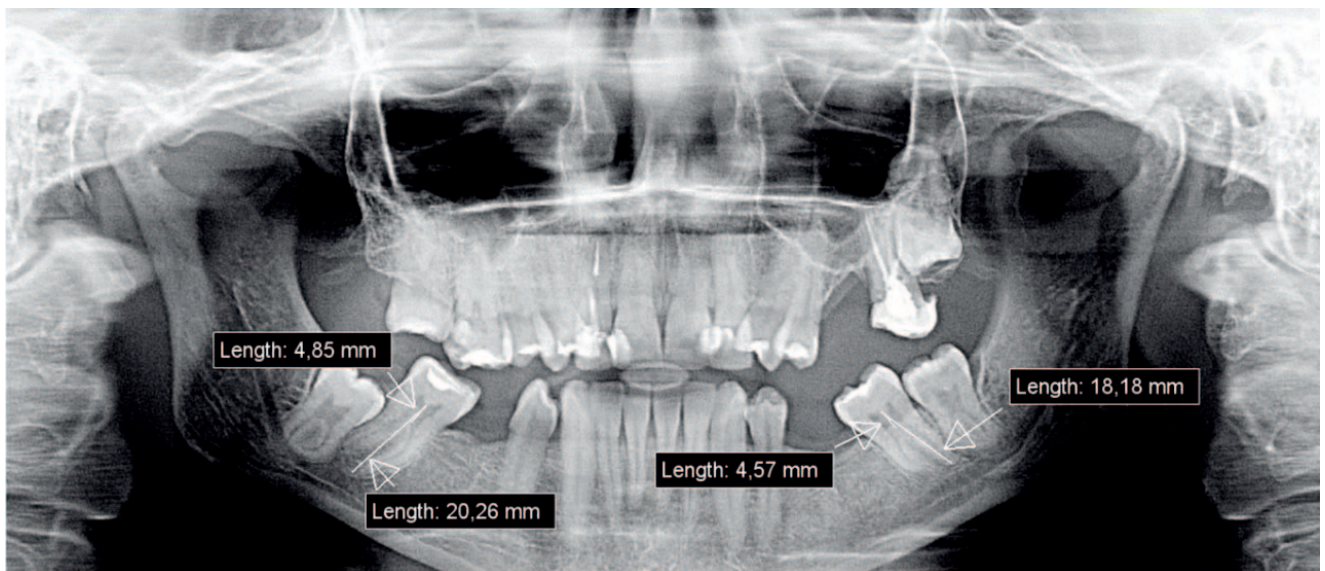
Chociaż zęby taurodontyczne klinicznie nie różnią się od zębów cynodontycznych, mogą być przyczyną trudności podczas leczenia endodontycznego z powodu dowierzchołkowego przesunięcia dna komory miazgi, co w znacznym stopniu utrudnia lokalizację ujść kanałów korzeniowych (3, 9, 12, 13, 14). Z uwagi na wydłużony kształt komory miazgi problematyczna może okazać się już sama wstępna diagnostyka, gdyż na przykład wynik badania żywotności miazgi może okazać się fałszywy (2). Na złożoność leczenia endodontycznego mają wpływ również występujące w tym przypadku nieprawidłowe konfiguracje systemu korzeniowego oraz kanały dodatkowe, często w znacznym stopniu zobliterowane. Podczas trepanacji komory miazgi zdarza się większe krwawienie, co z kolei może zostać błędnie zdiagnozowane jako perforacja (7). Jamshidi i wsp. opisali przypadek leczenia endodontycznego drugiego prawego trzonowca żuchwy u 24-letniego mężczyzny, który w wyniku badania radiologicznego został zakwalifikowany jako ząb hipertaurodontyczny. Dzięki zastosowaniu mikroskopu endodontycznego zlokalizowano cztery kanały korzeniowe (15). Z kolei Janani i wsp. opisali przebieg leczenia endodontycznego drugiego lewego trzonowca żuchwy u 28-letniego mężczyzny, w którym znaleziono pięć kanałów korzeniowych (5). Również Simsek i wsp. odnotowali przypadek skomplikowanego leczenia endodontycznego pierwszego górnego lewego zęba trzonowego wykazującego cechy hipertaurodontyzmu, w którym także zlokalizowano pięć kanałów korzeniowych (6). Obserwacje kliniczne pokazują ponadto, że w związku ze skróceniem korzeni oraz

problematic because, for example, the pulp vitality test result may be false (2). The complexity of endodontic treatment is also affected by abnormal configurations of the root system that occur in this case, as well as accessory canals, which are often significantly obliterated. During trepanation of the pulp chamber, more severe bleeding can occur, which, in turn, can be misdiagnosed as a perforation (7). Jamshidi et al. described a case of endodontic treatment of the mandibular second right molar in a 24-year-old man, classified as a hypertaurodont tooth during a radiographic examination. Using an endodontic microscope, four root canals were located (15). On the other hand, Janani et al. described the course of endodontic treatment of the mandibular second left molar in a 28-year-old man, and five root canals were found (5). Simsek



Rycina 1. Metoda pomiaru według Schiffmana i Chanannela $a/b \cdot 100$ (materiał własny).

Figure 1. Measurement method according to Schiffman and Chananel $a/b \cdot 100$ (own material).



Rycina 2. Zęby hipotaurodontyczne 37 oraz 47 (materiał własny).

Figure 2. Hypotaurodont teeth no. 37 and 47 (own material).

dowierzchołkowym przesunięciem dna komory miazgi w trakcie leczenia endodontycznego faktycznie może dojść do jej perforacji (2, 4, 14). W celu dokładnego opracowania kanałów korzeniowych zęba o tej budowie zaleca się irygację podchlorynem sodu (6, 15), z zachowaniem maksymalnej ostrożności, by zminimalizować jego szkodliwy wpływ na tkanki okołowierzchołkowe (16). W trakcie zabiegu szczególnie pomocne bywają lupy oraz mikroskopy endodontyczne (17). Dzięki zastosowaniu mikroskopu endodontycznego, który daje nawet czterdziestokrotne powiększenie, obraz w polu zabiegowym staje się wyraźniejszy, głębszy i bardziej doświetlony. Dzięki temu ryzyko powikłań w trakcie ustalania ujść kanałów korzeniowych, a także ich topografii, jest w znaczącym stopniu zminimalizowane. Również proces wypełniania opracowanych kanałów korzeniowych, który w przypadku zębów taurodontycznych stanowi zdecydowanie większe wyzwanie w porównaniu z cynodontami, staje się przy użyciu nowoczesnych sprzętów optycznych łatwiejszy, a jego rezultat znacznie dokładniejszy. Prakash i wsp. opracowali zmodyfikowaną metodę wypełniania kanałów, polegającą na połączeniu kondensacji bocznej w okolicy wierzchołkowej z kondensacją pionową wydłużonej komory miazgi (17, 18).

Zniszczony próchnicą ząb po leczeniu endodontycznym powinien być zaopatrzony protetycznie. Zmniejszona długość korzeni, które nie zapewniają odpowiedniego zakotwiczenia w zębodole sprawia, że są one mniej odporne na działanie sił bocznych (2, 3, 12). Dlatego zdiagnozowanie tej anomalii powinno skłonić klinicystę do rozważenia, czy zęby z tym rozpoznaniem powinny być brane pod uwagę jako zęby filarowe w leczeniu protetycznym. Jak wynika z doświadczeń, zastosowanie na przykład wkładu koronowo-korzeniowego może zakończyć się niepowodzeniem (4). Postępowanie chirurgiczne związane z obecnością zęba o budowie taurodontycznej bywa również problemem, chociaż ekstrakcja zęba, w którym nie występuje rozwidlenie korzeni może być łatwiejsza niż zęba cynodontycznego, ze względu na jego gorsze zakotwiczenie w wyrostku zębodołowym (7, 9, 18). Jednak z uwagi na dowierzchołkowe przemieszczenie furkacji oraz możliwość wystąpienia krótszych i cieńszych wierzchołków korzeni zabieg ekstrakcji może okazać się bardziej skomplikowany (2, 3, 12, 14).

W przypadku zęba taurodontycznego u pacjentów z chorobą przyzębia rzadziej dochodzi do zajęcia furkacji, z uwagi na jej dowierzchołkowe przesunięcie (3, 9, 12). Z tego względu rokowanie w leczeniu periodontologicznym dla zęba obciążonego tą wadą jest korzystniejsze. Gdy jednak furkacja zostanie już objęta procesem chorobowym, szanse na powodzenie leczenia maleją w sposób znaczący (12).

W trakcie planowania leczenia ortodontycznego należy mieć na względzie wszystkie te uwagi, ponieważ w zasadniczy sposób mogą one wpłynąć na jego wyniki. Dokładna analiza biometryczna dostępnych badań obrazowych może mieć kluczowe znaczenie dla powodzenia całego procesu

et al. also reported cases of complicated endodontic treatment of the upper first left molar showing features of hyperaurodontism, in which five root canals were also located (6). Clinical observations further show that due to root shortening and the apical displacement of the pulp chamber floor during endodontic treatment, pulp chamber perforation can indeed occur (2, 4, 14). In order to thoroughly prepare root canals of a tooth with this structure, irrigation with sodium hypochlorite (6, 15) is recommended, with maximum caution to minimize its harmful effects on the periapical tissues (16). Magnifiers and endodontic microscopes can be particularly helpful during the procedure (17). With an endodontic microscope, which gives up to 40x magnification, the image in the treatment field becomes clearer, deeper, and more illuminated. As a result, the risk of complications when the root canal openings and their topography are determined is significantly minimized. Moreover, the process of filling prepared root canals, which in the case of taurodont teeth is definitely more challenging compared to cynodont teeth, becomes easier with the use of modern optical equipment, and the outcomes are much more accurate. Prakash et al. developed a modified root canal filling technique involving a combination of lateral condensation in the apical region and vertical condensation of the elongated pulp chamber (17, 18).

A decayed tooth after endodontic treatment should be prosthetically restored. Due to the reduced length of the roots, which do not provide adequate anchorage in the alveolus, they are less resistant to lateral forces (2, 3, 12). Therefore, diagnosing this anomaly should prompt a clinician to consider whether teeth with this diagnosis should be considered as pillar teeth for prosthetic treatment. According to experience, using a crown-root inlay, for example, can be unsuccessful (4). Surgical management related to the presence of a taurodont tooth is also sometimes a problem, although extraction of a tooth with no root bifurcation may be easier than of a cynodont tooth, due to its inferior anchorage in the alveolar process (7, 9, 18). However, due to the apical displacement of the furcation and the possibility of shorter and thinner root apices, the extraction procedure may be more complicated (2, 3, 12, 14).

In the case of a taurodont tooth, patients with periodontal diseases are less likely to have furcation involvement, due to its apical displacement (3, 9, 12). Therefore, the prognosis of periodontal treatment for a tooth with this defect is more favorable. However, once the disease affects the furcation, the chances of successful treatment decrease significantly (12).

All of these considerations should be kept in mind when planning orthodontic treatment, as they can fundamentally affect its results. Thorough biometric analysis of available imaging scans can be crucial to the success of the entire treatment process because the length of taurodont roots is reduced; therefore, these teeth are sometimes anchored insufficiently in the alveolus than is the case with teeth of

Taurodontism - can the diagnosis of this anomaly affect the success of dental treatment?

leczenia z uwagi na zmniejszoną długość korzeni taurodontów, które z tego względu bywają dużo słabiej zakotwiczone w zębodole, niż ma to miejsce w przypadku zębów o prawidłowej budowie anatomicznej (2, 12). Ponadto, jak wynika z obserwacji, przed podjęciem decyzji o leczeniu wad zgryzu z udziałem zębów trzonowych należy również brać pod uwagę zwiększoną tendencję zębów taurodontycznych do resorpcji korzeni (19).

Choroby genetyczne

Analizując wyniki badań radiologicznych, należy pamiętać, że taurodontyzm jest obserwowany zarówno jako cecha izolowana (9), jak i współistniejąca z chorobami genetycznymi, takimi jak np. zespół Trichodontoosseus (1, 12, 14, 15). Zauważono też związek z zaburzeniami w rozwoju zębów, jak amelogenesis imperfecta czy hipodoncja. Istnieją badania, które wykazały częstsze występowanie opisywanej wady u pacjentów z zespołem Downa (2, 6, 7, 17, 20, 21). Nie bez znaczenia jest też zaobserwowany związek z zespołem Klinefeltera (1, 12, 14, 15). W przypadku tej ostatniej jednostki chorobowej jej wczesne zdiagnozowanie oraz wdrożenie odpowiedniego leczenia hormonalnego pozwala na zmniejszenie ryzyka rozwoju chorób towarzyszących, w tym niektórych rodzajów nowotworów (22). Zaobserwowano, że zęby taurodontalne występują częściej u osób z rozszczepem wargi i podniebienia (1, 2, 5, 20) oraz z innymi wadami rozwojowymi manifestującymi się między innymi rozszczepami w obrębie jamy ustnej, jak zespół Wolfa-Hirschhorna, czy Ellisa van Crevelda (8). Istnieją doniesienia, że omawiana nieprawidłowość morfologiczna zębów została zaobserwowana u pacjentów z zespołem van der Woude'a. Tę wadę rozwojową cechuje rozszczep podniebienia pierwotnego i wtórnego, a także występowanie przetok śluzowych w obrębie warg (8). Według autorów niektórych badań częstość występowania taurodontyzmu wzrasta razem ze zwiększeniem liczby chromosomów X, zaś gen chromosomu X, który jest odpowiedzialny za rozwój szkliwa, może również prowadzić do powstania powyższej anomalii (9).

Wnioski

Chociaż taurodontyzm należy do stosunkowo rzadkich anomalii zębowych, to jego częstość występowania, wykazana na podstawie badań różnych autorów, mieści się w granicach 0,25%–11,3% (5). Wystąpienie opisywanej wady morfologicznej może znacząco wpływać na wynik planowanego leczenia na każdym etapie jego realizacji. Dlatego ta wiedza powinna skłaniać klinicystę do dokładnej analizy biometrycznej dostępnych badań obrazowych (pantomogram, CBCT) przed podjęciem decyzji o rozpoczęciu leczenia stomatologicznego i ortodontycznego.

a normal anatomical structure (2, 12). In addition, according to observations, an increased tendency of taurodont teeth to root resorption should also be taken into account before deciding to treat malocclusions involving molars (19).

Genetic diseases

When analyzing radiological findings, it is essential to remember that taurodontism is observed both as an isolated feature (9) and coexisting with genetic diseases, such as trichodontoosseus syndrome (1, 12, 14, 15). An association with disorders of tooth development, such as amelogenesis imperfecta and hypodontia, has also been noted. Some studies have shown a higher prevalence of this defect in patients with Down syndrome (2, 6, 7, 17, 20, 21). The observed association with Klinefelter syndrome should also be considered (1, 12, 14, 15). In the case of the latter pathological entity, its early diagnosis and the implementation of appropriate hormonal treatment can reduce the risk of developing concomitant diseases, including some types of cancer (22). It has been observed that taurodont teeth are more common in patients with cleft lip and palate (1, 2, 5, 20) and other malformations manifested by, among others, oral clefts, such as Wolf-Hirschhorn syndrome and Ellis van Creveld syndrome (8). Some reports show that this tooth morphological abnormality has been observed in patients with van der Woude syndrome. This malformation is characterized by primary and secondary cleft palate, as well as the presence of mucous fistulas within the lips (8). According to the authors of some studies, the incidence of taurodontism increases along with an increase in the number of X chromosomes, and the X chromosome gene, which is responsible for enamel development, can also lead to the above anomaly (9).

Conclusions

Although taurodontism is one of the relatively rare dental anomalies, its prevalence, shown by studies by various authors, is between 0.25% – 11.3% (5). The occurrence of this morphological defect can significantly affect the outcomes of planned treatment at any stage of its implementation. Therefore, this knowledge should prompt a clinician to carefully analyze the biometrics of available imaging studies (panoramic radiograph, CBCT) before deciding whether to initiate dental and orthodontic treatment.

Piśmiennictwo / References

1. Jogendra Sai Sankar A, Sreedevi E, Satya Gopal A, Naga Lakshmi M. A Rare Condition of Bimaxillary Primary Molar Taurodontism. *J Dent (Shiraz)* 2017; 18: 153-6.
2. Patil S, Doni B, Kaswan S, Rahman F. Prevalence of taurodontism in the North Indian population. *J Clin Exp Dent* 2013; 5: 179-82.
3. Vashisth P, Dwivedi S, Arora S, Mayall S. Multiple bilateral taurodontic teeth in primary dentition: a case report. *Int J Clin Pediatr Dent* 2013; 6: 132-3.
4. Janani M, Rahimi S, Shahi S, Aghbali A, Zand V. Endodontic treatment of a hypertaurodont mandibular second molar: a case report. *Iran Endod J* 2011; 6: 133-5.
5. Simsek N, Keles A, Ocağ MS. Endodontic treatment of hypertaurodontism with multiple bilateral taurodontism. *J Conserv Dent* 2013; 16: 477-9.
6. Bafna Y, Kambalimath HV, Khandelwal V, Nayak P. Taurodontism in deciduous molars. *BMJ Case Rep* 2013; 6: 1-3.
7. Wojtasińska-Chebel P, Iwanecka-Zduńczyk M, Machorowska-Pieniążek A. Taurodontyzm-przegląd piśmiennictwa, prezentacja pacjentów. *Forum Ortod* 2010; 6: 37-46.
8. Kalina A, Roźniatowski P, Regulski P, Turska-Szybka A. Częstość występowania i stopień zaawansowania taurodontyzmu u pacjentów Szpitala Klinicznego Dzieciątka Jezus. Analiza biometryczna zdjęć pantomograficznych. *Dent Med Probl* 2015; 52: 455-61.
9. Jayashankara C, Shivanna AK, Sridhara K, Kumar PS. Taurodontism: A dental rarity. *J Oral Maxillofac Pathol* 2013; 17: 478.
10. Kulkarni G, Rajeev KG, Ambalavanan P, Kidiyoor KH. Successful endodontic management of hypo, meso and hypertaurodontism: Two case reports. *Contemp Clin Dent* 2012; 3: 253-6.
11. Jacob J, Rodney SJ, Naveen Oommen T, Vinesh U. Adjunct Orthodontics, a Clinical Tool Rarely Used for Multidisciplinary Dental Approach an Example. *J Int Oral Health* 2016; 8: 739-41.
12. Hegde V, Anegundi RT, Pravinchandra KR. Biometric Analysis - A Reliable Indicator for Diagnosing Taurodontism using Panoramic Radiographs. *J Clin Diagn Res* 2013; 7: 1779-81.
13. Parupalli K, Salomona RV, Karteek BS, Polasa S. Application of cone-beam computed tomography in the analysis and management of intricate internal anatomy of hyper- and mesotaurodontic teeth. *J Conserv Dent* 2020; 23: 211-4.
14. Chetty M, Roomaney IA, Beighton P. Taurodontism in dental genetics. *BDJ Open* 2021; 7: 25.
15. Jamshidi D, Adl A, Sobhnamayan F, Bolurian M. Root canal treatment of a hypertaurodont mandibular second molar: a case report. *J Dent Res Dent Clin Dent Prospects* 2015; 9: 57-9.
16. Prakash R, Vishnu C, Suma B, Velmurugan N, Kandaswamy D. Endodontic management of taurodontic teeth. *Indian J Dent Res* 2005; 16: 177-81.
17. Bharti R, Chandra A, Tikku AP, Arya D. Prevalence of Taurodont molars in a North Indian population. *Indian J Dent* 2015; 6: 27-31.
18. Mohan RP, Verma S, Agarwal N, Singh U. Taurodontism. *BMJ Case Rep* 2013; 4: 1-3.
19. Drenski Balija N, Aurer B, Meštrović S, Lapter Varga M. Prevalence of Dental Anomalies in Orthodontic Patients. *Acta Stomatol Croat* 2022; 56: 61-8.
20. Colak H, Tan E, Bayraktar Y, Hamidi MM, Colak T. Taurodontism in a central anatolian population. *Dent Res J (Isfahan)* 2013; 10: 260-3.
21. Biedziak B, Kurzawski M. Taurodontyzm u pacjentów z całkowitym rozszczepem podniebienia i wargi. *Dent Med Probl* 2006; 43: 394-8.
22. Purwin T, Słowikowska-Hilczler J. Zespół Klinefeltera-aktualne zalecenia odnośnie postępowania medycznego. *Postępy Andrologii Online* 2015; 2: 12-4.